

Einfache Methode zur Stabilisierung von Monteggia Frakturen bei der Katze

D. A. Koch

Daniel Koch Kleintierchirurgie AG, Diessenhofen

Zusammenfassung

Monteggia-Frakturen sind seltene Traumafolgen bei Hunden und Katzen. Die Fixation der Ulna wird meist durch Plattenosteosynthesen erreicht. Die stabile und physiologische dauerhafte Reposition des luxierten Radiuskopfes gelingt in der Regel nur mit temporären Positionsschrauben, wobei diese wegen der starken Rotationskräfte im Ellbogen wieder entfernt werden müssen. Wir stellen hier eine neue Methode vor, bei welcher mit einer einfachen Schlingentechnik der Radiuskopf im Gelenk verbleibt und dennoch die normalen Rotationsbewegungen des Ellbogengelenkes mitmachen kann.

Schlüsselwörter: Monteggia, Fraktur, Radius, Ulna, Osteosynthese, Schlinge

Simple repair of Monteggia fractures in the cat

Monteggia fractures are rare traumatic injuries in cats and dogs. Ulna repair is mostly achieved by plates. Stable radial head fixation however is challenging. Temporary position screws have to be removed due to rotation forces in the elbow joint causing screw loosening. We present a novel and simple method using a sling technique, which holds the radial head in its physiological position and allows normal elbow movement.

Keywords: Monteggia, fracture, radius, ulna, osteosynthesis, sling

<https://doi.org/10.17236/sat00135>

Eingereicht: 16.01.2017
Angenommen: 15.03.2017

Einleitung

Eine Monteggia-Fraktur bezeichnet die Fraktur der Ulna bei gleichzeitiger Luxation des Radiuskopfes aus dem Ellbogengelenk. Sie wurde von Giovanni Battista Monteggia für die Humanmedizin beschrieben (Monteggia, 1914) und später von Bado (1967) präzisiert, in 4 Klassen eingeteilt (Radiuskopfluxation nach I: kranial, II: kaudal, III: lateral, respektive IV: Radiuskopfluxation nach kranial mit Radius- und Ulnafraktur) und dem Erstbeschreiber zugeordnet. Bei Hunden und Katzen ist die Monteggia-Fraktur ein selten vorkommendes Ereignis (Autefage, 2005). Für das Entstehen einer Monteggia-Fraktur muss die Krafteinwirkung von kaudal auf die stehende Gliedmasse erfolgen, was zum oben beschriebenen pathologischen Muster führt (Boudrieau, 2003).

Für die Therapie einer Monteggia-Fraktur gibt es verschiedene Optionen. Die klassische Behandlung ist die Osteosynthese der Ulna mittels Platte und das Setzen einer Positionsschraube von der Ulna in den Radiuskopf. Diese muss später entfernt werden, um die Supinations- und Pronationsbewegungen des Antebrachiums nicht zu behindern (Boudrieau, 2003; Autefage, 2005). Alternativen zur Positionsschraube sind das Nähen des

Lig. anulare sowie die Fixation des Radiuskopfes mit einem kranial des Radiuskopfes und kaudal der Ulna fixierten Fadens (Vallone und Schulz, 2011). Während durch die Osteosynthese der Ulna kaum Probleme entstehen und auch andere Fixationsmethoden wie Fixateur externe denkbar sind, bietet die stabile und physiologische Reposition des Radiuskopfes im Ellbogengelenk einige Schwierigkeiten, weil zum Beispiel die Bandnaht selten hält (Schwarz und Schrader, 1984), bei sehr kleinen Tieren Schwierigkeiten entstehen, Schrauben korrekt in Ulna und Radiuskopf zu drehen und die natürlicherweise bestehende gegenseitige Rotation von Ulna und Radius durch rigide Fixationsmethoden nicht respektiert wird und somit Schrauben sich lockern können. Hier wird eine neue und einfache Methode beschrieben, wie der Radiuskopf in Position gehalten werden kann, ohne seine physiologische Rotation entlang des Kranialrandes der Ulna in der Incisura radialis zu behindern.

Fallbeschreibung

Vorliegender Bericht handelt von 3 Hauskatzen (7 Monate, 2 Jahre, 5 Jahre), die mit hoher Wahrscheinlichkeit von Autos angefahren und von den Haustierärzten nach

Einfache Methode zur Stabilisierung von Monteggia Frakturen bei der Katze

D. A. Koch

initialer Schockbehandlung und diagnostischer Aufarbeitung zur chirurgischen Therapie überwiesen wurden. Alle Katzen zeigten beim Allgemeinuntersuch keine Auffälligkeiten, die Thorax- und Abdomenaufnahmen wurden als normal eingestuft. Die verletzte Vordergliedmasse wurde nicht belastet. Röntgenbilder des Antebrachiums (Abb. 1) zeigten, dass alle Katzen eine Monteggia-Fraktur der Klasse I erlitten hatten. Die Operation der Katzen erfolgte 1 bis 3 Tage nach dem vermuteten Trauma.

Operationstechnik

Die Katzen wurden anästhesiert, die Gliedmassen für den Eingriff aseptisch vorbereitet und seitlich gelagert. Der Hautschnitt begann über dem lateralen Humeruskondylus und endete leicht distal der Ulnafraktur. Nach Längsinzision der lateralen Faszie wurden der M. extensor digitorum lateralis und der M. ulnaris lateralis von der Ulna gelöst, um die Fraktur darstellen zu können. Anschliessend wurde der nach kranial luxierte Radiuskopf unter der Muskulatur des lateralen Kompartimentes gesucht, die Gewebe zwischen den Muskelbäuchen (meist M. extensor carpi lateralis und M. extensor digitorum communis) gespalten, der Radiuskopf ins Ellbogengelenk reponiert und mit Hilfe des Fingers eines Assistenten in Position gehalten. In dieser Stellung

wurde anschliessend die Ulnafraktur lateral mit einer Platte versorgt. In allen Fällen wurde eine ALPS Platte Mass 5 (Kyon AG, CH-Zürich) verwendet. Die Fälle unterschieden sich hierbei geringfügig, denn das Frakturmuster verlangte die Anwendung unterschiedlich langer Platten (7, 9, 11 Löcher) mit winkelstabilen und nicht winkelstabilen Kortikalis-Schrauben.

Zur sicheren und stabilen Reduktion des Radiuskopfes wurden mit einem 2.0 mm Kirschnerdraht jeweils 1 Bohrloch in streng lateromedialer Richtung rund 5 mm distal des Gelenkes in den Radiuskopf und auf gleichem Niveau in die Ulna gesetzt. Dafür musste der Radiuskopf temporär nach kranial luxiert werden. Ein Polydioxanon-Faden der Stärke 2-0 USP (PDS® II, B. Braun, D-Tuttlingen) konnte anschliessend mit der leicht gerade gebogenen Nadel erst von lateral nach medial durch die Ulna und anschliessend von medial nach lateral durch den Radiuskopf geführt werden, von wo der Faden unter der lateralen Muskulatur zu seinem Anfangspunkt tunneliert wurde (Abb. 2). Der Radiuskopf wurde erneut reponiert und der Polydioxanonfaden mit einem Gleitknoten straff gespannt und mit 6 weiteren einfachen Knoten gesichert. Die Reste des perartikulären Gewebes wurden mit demselben Faden und einer vertikalen Matratzennaht an die Humerus-nahe Extensorengruppe gezogen. Die frei liegenden Muskelbäuche im Bereich des Ellbogengelenkes wurden adaptiert und fortlaufend vernäht, ebenso die Muskelfaszie sowie im Routineverfahren die Subkutis und die Haut.

Postoperativer Verlauf

Nach erfolgtem postoperativem Röntgenbild (Abb. 3) erhielten alle Katzen einen modifizierten Robert-Jones-Verband ohne Schiene und wurden gleichentags mit Schmerzmitteln und der Anweisung für 4 Wochen Verbot zum Freigang sowie Physiotherapie entlassen.

Die 7-Monate und 5-Jahre alte Katze konnten nach 6 respektive 4 Wochen klinisch und radiologisch untersucht werden. Die Besitzer berichteten, dass ihre Katzen lahmheitsfrei waren. Die Ellbogenextension war bei den beiden Katzen im Vergleich zu kontralateralen Gliedmasse um ca. 10° reduziert, Flexion und Rotation des Ellbogengelenkes schienen nicht beeinträchtigt zu sein. Die Röntgenbilder zeigten eine unveränderte Position des Radiuskopfes und eine nach rund 4 Wochen einsetzende Kallusbildung an der Ulna (Abb. 4). Die 2-Jahre alte Katze wurde erst nach 1 Jahr zur Kontrolle vorgestellt. Sie wies ein deutliches Bewegungsdefizit auf, wobei insbesondere die Extension und Flexion rund 40° gegenüber der kontralateralen Gliedmasse reduziert war. Die Katze war geringfügig lahm. Das Röntgenbild zeigte einen normal sitzenden Radiuskopf sowie osteophytäre Zubildungen am Proc. anconaeus (Abb. 4).

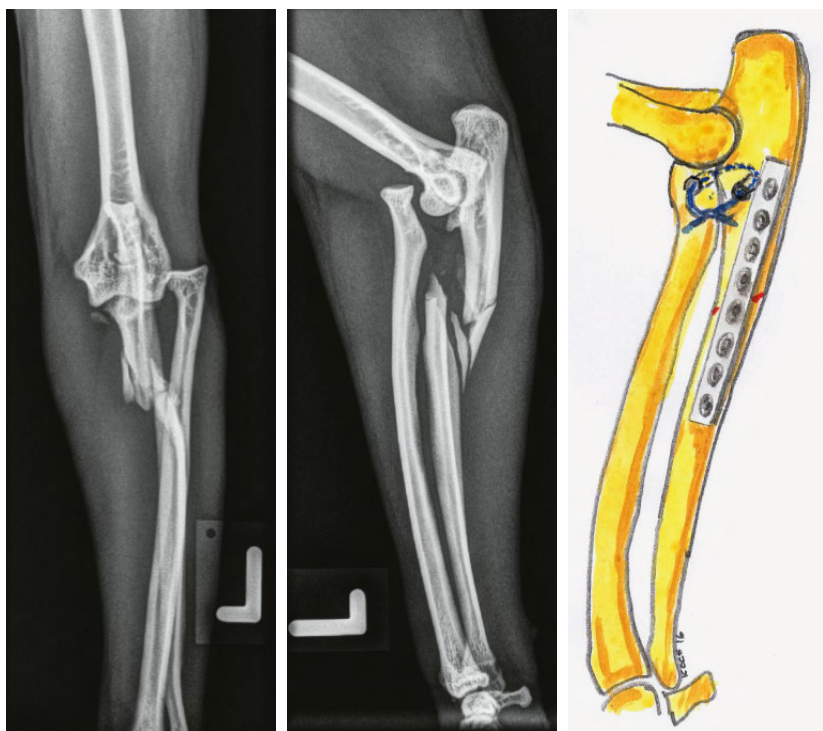


Abbildung 1: Präoperative Röntgenbilder von Radius und Ulna der 5-Jahre alten Katze. Der Radiuskopf ist nach kraniallateral luxiert, die Ulna diaphysär mit Splintern frakturiert. (Monteggia- Fraktur der Klasse I).

Abbildung 2: Schematische Darstellung der Fadenführung zur Reposition und Positionshaltung des Radiuskopfes bei Monteggia-Frakturen.

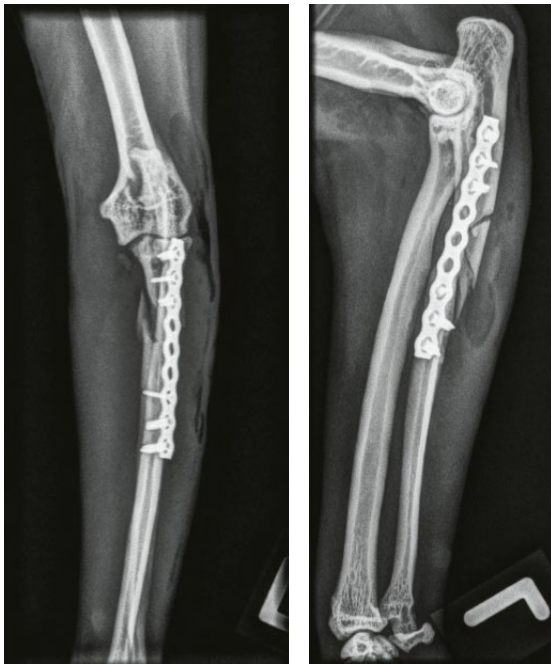

Abbildung 3: Postoperative Aufnahme der 5-Jahre alten Katze. Der Radiuskopf ist reponiert, die Ulna mit einer Platte versorgt.

Diskussion

Die Neuheit bei der oben beschriebenen Technik ist die flexibel gehaltene Reduktion des Radiuskopfes an der Ulna. Der in einer Schlinge geführte Polydioxanon-Faden ermöglicht damit dem Ellbogengelenk, bis zu einem gewissen Grad den physiologischen Pronations- und Supinationsbewegungen der Antebrachiums zu folgen. Im Gegensatz dazu muss eine durch Ulna und Radiuskopf gehende Positionsschraube oder auch ein entsprechend ausgerichtet fest verankerter Faden diese Kräfte auffangen und sie auch an diese beiden Knochen übertragen. Gerade bei Katzen, welche ein hohes Mass an Supinations- und Pronationsbewegungen im Antebrachium aufweisen (Voss, 2014), kann es deswegen zu Implantatversagen oder Frakturen entlang des Implantates kommen. Aus diesem Grund wird bei der Fixation mit der Positionsschraube empfohlen, diese nach rund 4 Wochen zu entfernen (Boudrieau, 2003).

Die hier beschriebene Technik kombiniert den Vorteil der flexiblen Verbindung mit dem Wegfall einer frühen Implantatentfernung und damit eines weiteren chirurgischen Eingriffs. Wie die 3 Fälle zeigen, hat sich die Technik bei der Katze bewährt und sollte auch bei kleinen Hunden anwendbar sein. Es ist zu beweisen, ob ein einfacher Faden auch bei grossen Hunden stabil genug ist, den Radiuskopf in Position zu halten oder ob doch nicht eine temporäre Positionsschraube vorteilhaft wäre. Bei Hunden sind zudem die Rotationsbewegungen im

Ellbogengelenk weniger ausgeprägt als bei Katzen (Montavon und Savoldelli, 1995). Als nachteilig erweist sich bei der Schlingentechnik die Tatsache, dass der Faden auf der medialen Seite von Radius resp. Ulna gefasst und dann wieder nach lateral geführt werden muss. Insbesondere muss der medial des Ellbogengelenkes verlaufende N. medianus geschont werden, wenn mit einer kleinen Fassung der Faden im Weichgewebe auf Höhe des Ulnatunnels gesucht und gegriffen wird. Da der Radiuskopf in allen Fällen nach kranial luxiert und damit auch medial gut zugänglich war, entfiel hier die Präparation. Es wird empfohlen, den Faden immer zuerst durch die Ulna und erst anschliessend durch den Radiuskopf zu führen.

Die postoperative Beobachtung von 3 Katzen zeigte, dass die Schlingentechnik zu einer zuverlässigen Reposition des Radiuskopfes führte. Die Implantate mussten nicht entfernt werden. Die Ellbogenbeweglichkeit war bei 2 Katzen normal, womit die Vorteile der einfachen Schlingentechnik, nämlich das Vermeiden eines weiteren Eingriffs zur Entfernung einer Positionsschraube und der Erhalt der Funktionsfähigkeit des Ellbogens, aufgezeigt sind. Das klinisch nicht ganz befriedigende Resultat bei einer Katze kann auf die mangelnde postoperative Betreuung zurückgeführt werden. Physiotherapie wurde bei dieser Katze nicht angewendet. Auf Grund der geringen Fallzahl kann das Alter bei der Operation als Faktor für den klinischen Ausgang nicht herbeigezogen werden. Es wäre höchstens zu vermuten, dass bei sehr jungen Patienten ein Verzicht auf Physiotherapie zu einer starken Fibrosierung und damit Beweglichkeitsreduktion des Ellbogens führen würde.

Einfache Methode zur Stabilisierung von Monteggia Frakturen bei der Katze

D. A. Koch

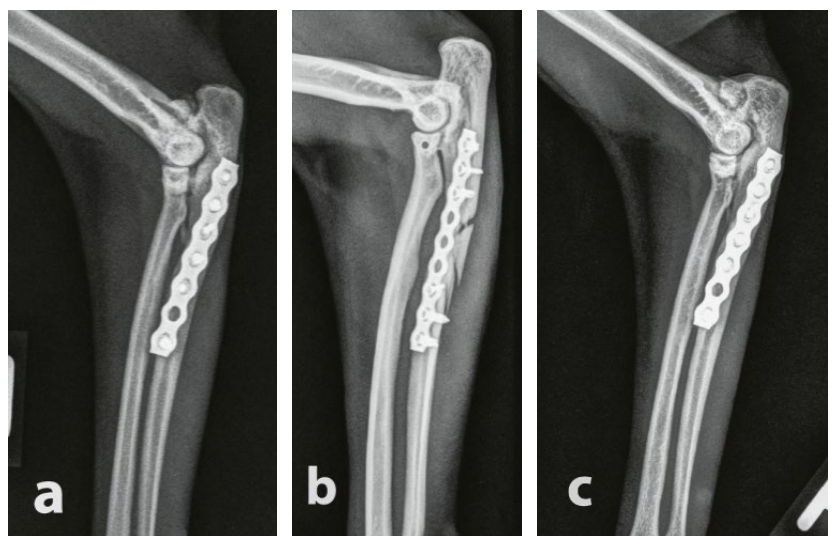


Abbildung 4: Kontrollröntgenbilder von Radius und Ulna im laterolateralen Strahlengang bei 3 Katzen (a: 7 Monate alte Katze nach 6 Wochen, b: 5-Jahre alte Katze nach 4 Wochen, c: 2-Jahre alte Katze nach 1 Jahr).

Einfache Methode
zur Stabilisierung von
Monteggia Frakturen
bei der Katze

D. A. Koch

Literatur

Autefage A.: Fractures of the ulna. In: AO Principles of Fracture Management in the Dog and Cat. Hrsg. A. L. Johnson, J. E. F. Houlton und R. Vannini, Thieme, Stuttgart, 2005, 261–271.

Bado J. L.: The Monteggia lesion. Clin. Orthop. Relat. Res. 1967, 50: 71–86.

Boudrieau R. J.: Fractures of the radius and ulna. In: Textbook of small animal surgery. Hrsg. D. Slatter, Verlag Saunders, Philadelphia, 2003, 1953–1973.

Montavon P. M., Savoldelli D.: Klinische und radiologische Evaluation der Integrität des medialen und lateralen Kollateralbandes des Ellbogens beim Hund. Schweiz. Arch. Tierheilk. 1995, 137: 475–479.

Monteggia G. B.: Istituzioni chirurgiche. Milano, Pirotta, 1914.

Schwarz P. D., Schrader S. C.: Ulnar fracture and dislocation of the proximal radial epiphysis (Monteggia lesion) in the dog and cat: a review of 28 cases. J. Am. Vet. Med. Assoc. 1984, 185: 190–194.

Vallone L., Schulz K.: Repair of Monteggia fractures using an Arthrex Tightrope system and ulnar plating. Vet. Surg. 2011, 40: 734–737.

Voss K.: Krankheiten des Bewegungsapparates. In: Krankheiten der Katze. Hrsg. H. Lutz, B. Kohn und F. Forterre. Enke-Verlag Stuttgart, 2014, 943-1004.

Korrespondenz

Dr. med. vet. ECVS Daniel A. Koch
Daniel Koch Kleintierchirurgie AG
Ziegeleistrasse 5
8253 Diessenhofen
E-Mail: daniel.koch@dkoch.ch
www.dkoch.ch