

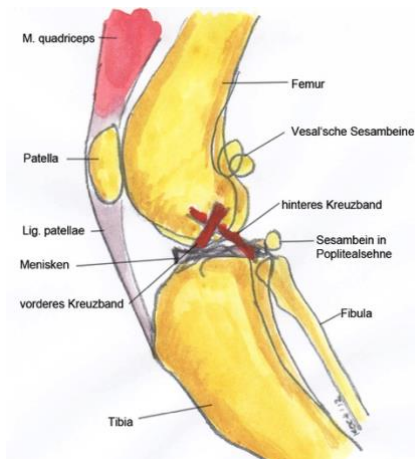
# Kniescheibenluxation (Patellaluxation, PL) beim Hund

Daniel Koch, Dr. med. vet. ECVS, Daniel Koch Kleintierchirurgie AG, Ziegeleistrasse 5, 8253 Diessenhofen, [www.dkoch.ch](http://www.dkoch.ch)

## Anatomie des Kniegelenkes

Am Kniegelenk sind vier Knochen beteiligt. Der Oberschenkelknochen (Femur) und das Schienbein (Tibia) teilen sich die Hauptlast. Das Wadenbein ist im Vergleich zum Menschen sehr dünn und kann praktisch vernachlässigt werden. Die Kniescheibe (Patella) ist eigentlich eine Verstärkung der Sehne, welche den Kniestrecker (grosser Oberschenkelmuskel) mit dem Unterschenkel verbindet. Sie schützt diese Sehne bei Beugung und Streckung des Kniegelenkes vor zu grosser Abnutzung. Solche Knochen werden Sesambeine genannt.

An der Kniegelenkfunktion sind total 13 Bänder beteiligt. Die wichtigsten sind das gerade Kniescheibenband (von der Patella zur Tibia), die beiden Seitenbänder und die beiden Kreuzbänder, welche Femur und Tibia in einem Kreuz verbinden und verhindern, dass sie sich gegenseitig nach vorne oder hinten verschieben. Eine wichtige Pufferfunktion nimmt der Meniskus wahr. Er liegt quasi als Kissen zwischen Femur und Tibia und führt die Knochen bei der Bewegung. Schlussendlich sind die das Kniegelenk umgebenden Muskeln mit verantwortlich für eine einwandfreie Funktion. Insbesondere der grosse Kniestrecker (M. quadriceps) hat grossen Einfluss.



Schematische seitliche Darstellung des Kniegelenkes des Hundes. Die Kreuzbänder kontrollieren die Translokation von Ober- und Unterschenkel.



Typischer Gang eines Hundes mit Kniescheibenluxation. Das Hinterbein wird zeitweise entlastet, anschliessend ist der Gang wieder normal.

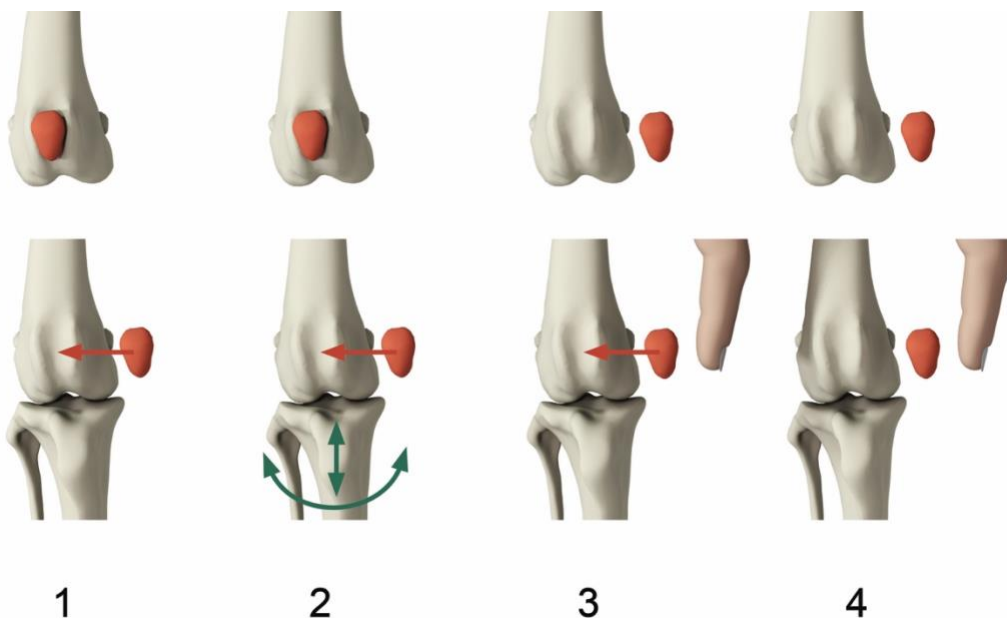
## Entstehung der Patellaluxation

Die Kniescheibenluxation (Patellaluxation) tritt vorwiegend bei kleinen Hunderassen im ersten Lebensalter auf. Typisch ist der hüpfende Gang, wobei das Hinterbein zeitweilig völlig entlastet wird. Dabei ist die Kniescheibe nicht mehr in der Führungsrinne im unteren Teil des Oberschenkels, sondern liegt seitlich ausserhalb davon. Der Kniestreckapparat kann somit nicht mehr aktiv sein und das Bein wird in Beugehaltung getragen.

Im Weiteren reisst die Gelenkkapsel ein und führen die häufigen Luxationen zum Abtragen der Knorpelschichten. Die Hunde haben Schmerzen. Arthrose ist eine Spätfolge der Kniescheibenluxation. Unbehandelt kann die Patellaluxation wegen der erhöhten Innenrotation gar zum vorderen Kreuzbandriss führen.

Die Ursachen konnten nicht schlüssig hergeleitet werden. Erfahrungsgemäss fördert der Trend zur Miniaturisierung der Hunderassen die Luxation der Kniescheibe. Eine Vererbung wurde schon vor vielen Jahren nachgewiesen und für den Kooikerhund mit 27 % kürzlich errechnet. Neue Ergebnisse aus Bewegungsstudien aus Jena/D lassen vermuten, dass ein breitspuriger Gang und eine daraus folgende starke Rotation des Oberschenkelknochens die Luxation der Patella nach innen fördern.

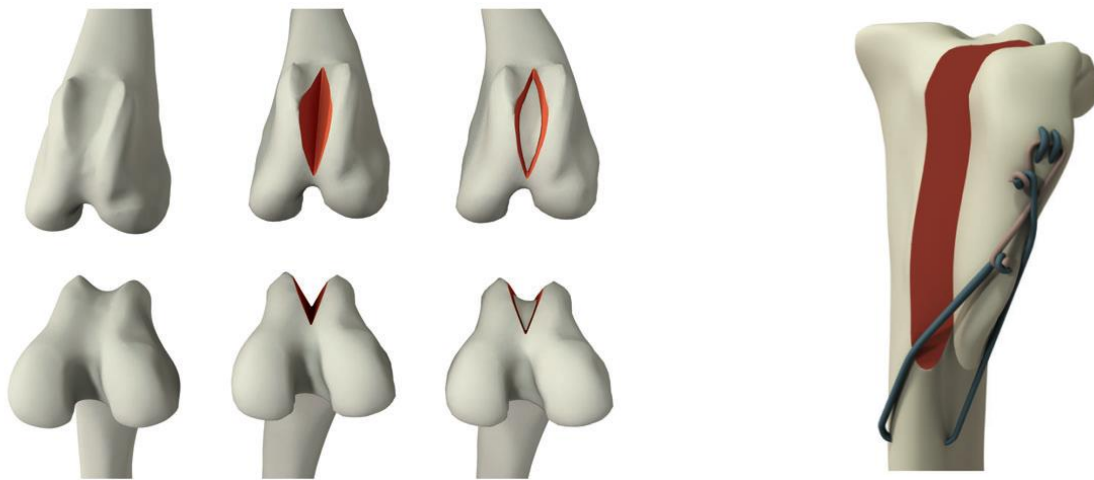
Die Diagnose stellt der Tierarzt mit einem orthopädischen Untersuchungsgang. Bei vielen Hunderassen ist diese Untersuchung und ein Befund ohne Luxation respektive maximalem Luxationsgrad „1“ Voraussetzung zur Zuchtzulassung. Hunde mit Luxationsgraden von „2“ bis „4“ hinken normalerweise stark und müssen behandelt werden.



Die 4 Luxationsgrade bei Patellaluxation. Sie dienen vor allem der Zuchtzulassung. Ab Grad 2 sollte man die Hunde chirurgisch behandeln.

## Behandlung der Patellaluxation

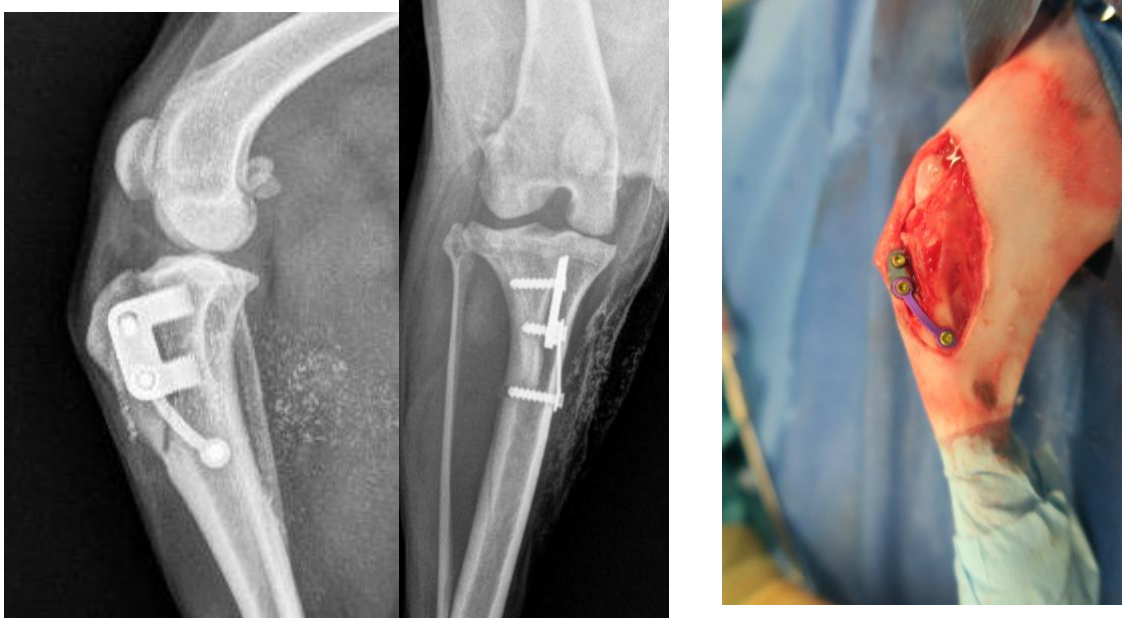Die besten Therapien sind diejenigen, welche die richtige relative Position von Patella und Oberschenkel wieder herstellen. Das bedeutet, dass der Ansatz des geraden Kniescheibenbandes mit einem Stück Unterschenkelknochen gelöst und entweder nach aussen oder nach innen versetzt wird, so dass die Patella wieder mittig über dem Oberschenkel sitzt. Das abgesägte Stück des Unterschenkels wurde lange Zeit mit einer sogenannten Zuggurtung (2 Metallstifte, Draht) stabil befestigt. Seit 2019 setzen wir die neue Technik Swiss Patella Plate® ein, über welche die Fixation mittels Einschlagplatte erreicht wird. Bei der SPP® Technik müssen die Implantate nicht mehr entfernt werden. Einzig bei Luxationen nach aussen und bei Hunden unter 1.5 kg Körpergewicht kann die SPP® nicht eingesetzt werden. Im Weiteren wird die Führungsrinne der Patella am Oberschenkel, der so genannte Sulcus, mittels einer Keil- oder Blocktechnik vertieft.



Operationssequenzen bei der Patellaluxation: Keilvertiefung am Oberschenkel; Versetzung und Fixation des Ansatzes des geraden Kniescheibenbandes, hier noch mit der «alten» Technik der Zuggurtung.

Gelenkkapsel und Weichteile werden so vernäht, dass sie die Knochenkorrekturen unterstützen. Alleinige Weichteiloperationen wie Faszien- und Kapselraffungen sowie Muskelansatzversetzungen sind allenfalls bei tieferen Luxationsgraden für einen temporären Erfolg gut. Schon nach kurzer Zeit wird die nicht korrigierte Knochenausrichtung die Luxation wieder zutage fördern.

Hunde können ca. ab dem 8. Lebensmonat operiert werden. Bei hochgradigen Luxationen ist ein früherer Operationstermin möglich, wobei dann die Rinnenvertiefung mittel Knorpelanhebung und Knochenmarkkürettage durchgeführt wird. Falls beide Knie betroffen sind, werden die Operationen getrennt und im Abstand von minimal 6 Wochen durchgeführt. Patellaluxationsoperationen sind im Allgemeinen mit einer guten Prognose zu verknüpfen. Die Arthrosebildung ist gering, sogar dann, wenn die Operation erst im Erwachsenenalter durchgeführt wird. Komplikationen entstehen meist durch das Wandern der Metallstifte der Zuggurtung oder das Scheuern der Haut über deren Enden. Seit der Einführung der SPP® müssen die Implantate aber kaum mehr entfernt werden.



Röntgenbilder des Kniegelenkes eines Maltesers nach Korrektur einer Grad 3 PL nach innen mit Hilfe der Einschlagplatte SPP®.

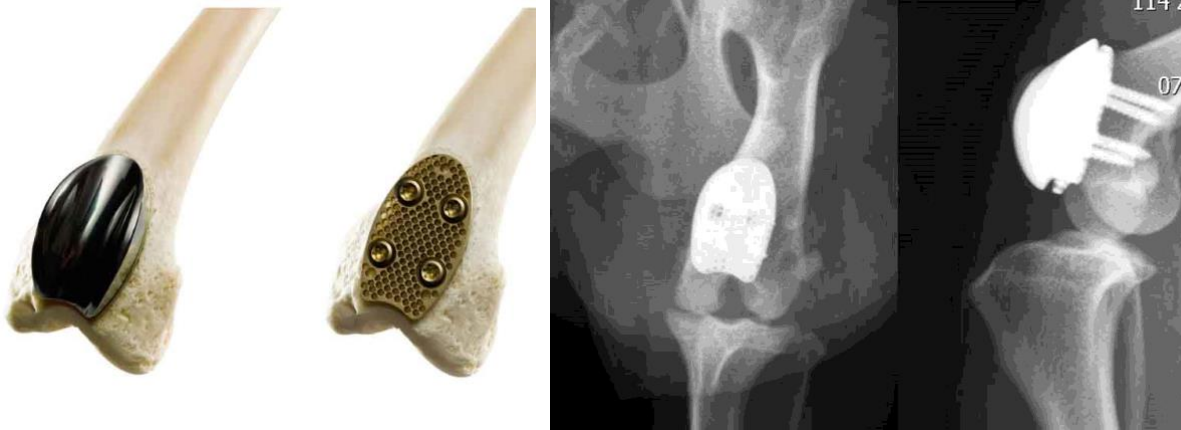
Unbehandelte Patellarluxationen führen zwar zu wenig Arthrose, aber dennoch zu deutlichem Verlust des Gelenkknorpels an denjenigen Stellen, wo die Patella luxiert. Das sind die Unterseite der Patella sowie der abgeraspelte Rinnenrand des Oberschenkels. Die Lahmheit wird dann mit den Jahren immer deutlicher und die Prognose verschlechtert sich. In einigen Fällen von Patellarluxationen der Grade 3 und 4 kann die permanente Innenrotation zu einem vorderen Kreuzbandriss führen. Dann ist eine Operation sehr zu empfehlen. Es werden Kreuzbandriss und Patellarluxation gleichzeitig therapiert, was aber einen erhöhten Operationsaufwand und eine reservierte Prognose bedeutet.

Nach der Operation dauert die Erholungsphase 3-8 Wochen. Meistens wird für ein paar Tage ein Verband angelegt, werden Schmerzmittel und Knorpelschutzpräparate verabreicht. Physiotherapie ist sehr zu empfehlen, dazu auch Schwimmtraining nach dem Entfernen der Hautfäden. Ein Kontrollröntgen wird nach 4-6 Wochen angefertigt, um den Sitz der Implantate zu prüfen und möglichen Komplikationen früh entgegenwirken zu können. Draht- und Nagelfixationen neigen leider zur Lockerung und führen in ca. 30% der Fälle zur Entfernung der Implantate. Bei der SPP® ist die Rate praktisch Null. Einmal gut verheilt, kann das Knie normal belastet werden und sind auch Sport- und Arbeitseinsätze wieder möglich.

## Die Halbprothese „Patellar Groove“

Seit ca. 2008 gibt es die Möglichkeit, die Rinne am Oberschenkel (Sulcus femoris) mit einer Halbprothese mit hohen Seitenwülsten zu ersetzen. Es handelt sich um ein Schweizer Produkt (Kyon AG, Zürich), welches in verschiedenen Grössen angeboten wird. Die neue Rinne aus Diamant-poliertem Titan wird auf eine am Oberschenkel angeschraubte Platte gesteckt.

Die Vorteile dieser Technik sind: abgenutzter Knorpel am Oberschenkel wird komplett durch Metall ersetzt, der Sehnenansatz muss nicht versetzt werden und es gibt keine störenden Nägel am Unterschenkel. Die neue Technik hat allerdings den kleinen Nachteil, dass der Hund oder die Katze ein ganzes Leben lang auf das Metall angewiesen ist. Die Kosten sind gegenüber der klassischen Technik leicht höher. Ob nun die Standardtechnik mit Vertiefung der Oberschenkelrinne und Versetzung am Unterschenkel oder die neue Technik „Patellar Groove“ zum Einsatz kommt, hängt vorwiegend vom klinischen Bild ab. Bei Revisionsoperationen ist die Technik „Patellar Groove“ eine sehr gute Alternative zu aufwändigen Korrekturschnitten am Ober- oder Unterschenkel.



Patellar Groove, ein innovatives Implantat zur chirurgischen Behandlung der Patellaluxation.

## Aufbautraining

Patient ONDRA  
Besitzer FAM. N.M AUS D.

Eingriff: PATELLALUXATIONSDEROTATION STANDARD  
Tierarzt: DANIEL KOCH  
Datum: 18.5.2016

		1. Woche	2. Woche	3. Woche	4. Woche	5. Woche	6. Woche	.....	3. Monat
Spaziergang / Tag	Anzahl	3	3	3	4	4	3		3
Spazierganglänge	min	5	8	12	15	20	25		45
Leine	Ja/Nein	JA	JA	JA	JA	NEIN	NEIN		NEIN
Treppen laufen	Ja/Nein	GEFÜHRT	GEFÜHRT	GEFÜHRT	JA	JA	JA		JA
Spielen	Min	0	0	2	5	5	5		15
Einsatz in Spezialfunktion	Ja/Nein	NEIN	NEIN	NEIN	NEIN	NEIN	NEIN	RED.	JA
Gewicht	Kg								
Kontrolle bei TierärztIn			Fäden ziehen (Start)				Allgemein Röntgen (Kontr)		
Kontrolle in Physiotherapie			Verband	(Kontrolle)	(Kontrolle)	(Kontr)		.....	Abschluss
Anderes		Verbands							